medgen 2015 · 27:369–376
DOI 10.1007/s11825-015-0071-1
Online publiziert: 11. Dezember 2015
© Springer-Verlag Berlin Heidelberg 2015

Dagmar Wieczorek
Institut für Humangenetik, Universitätsklinikum Düsseldorf, Heinrich-Heine-Universität Düsseldorf, Düsseldorf, Deutschland

Neue syndromale Krankheitsbilder mit Mikrozephalie

Kurze Hinführung zum Thema

Die Mikrozephalie ist definiert als Kopfumfang unterhalb der 3. Perzentile bzw. ein Kopfumfang, der mehr als zwei Standardabweichungen (σ) nach unten vom Mittelwert abweicht. Diese Werte sind abhängig von Geschlecht und Alter, aber auch vom ethnischen Hintergrund. Zu den aktuellen Perzentilenkurven in Deutschland findet sich in diesem Heft der Artikel von Schienkiewitz et al. 2015 [14].

Es gibt ca. 1000 verschiedene syndromale Krankheitsbilder, die mit einer Mikrozephalie einhergehen, drei Viertel davon assoziiert mit einer geistigen Behinderung. Es ist daher hier nicht möglich, einen kompletten Überblick über alle Syndrome, die mit Mikrozephalie einhergehen, zu geben. An dieser Stelle sollen auch die Mikrozephalien mit Hirnfehlbildungen (siehe hierzu die Artikel von Chaoui et al. [1] sowie Herbst [5] in diesem Heft) und die Mikrozephalien mit dem Leitsymptom Intelligenzminderung (Zweier in diesem Heft [26]) ausgeklammert werden.

Die Herangehensweise zur Abklärung einer Mikrozephalie kann sehr unterschiedlich sein. Es gibt zahlreiche Übersichtsartikel, die sich mit dieser Thematik beschäftigen. Hier ist besonders auf die Artikel von Wieczorek et al. [24, 25] und von der Hagen et al. [20] zu verweisen. In diesen Arbeiten gibt es neben einer Klassifikation, die die Mikrozephalie anhand der unterschiedlichen Ursachen einteilt, einen Mikrozephalie-Erfassungs-

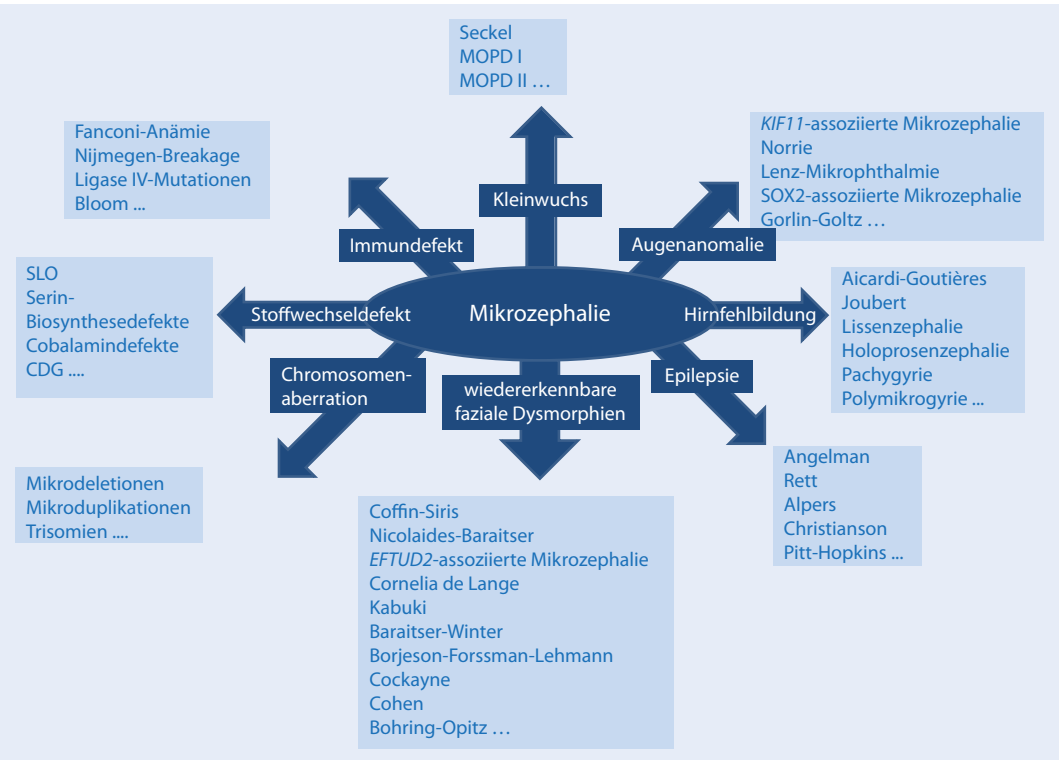

Abb. 1 ▲ Syndromale Mikrozephalien, unterteilt nach assoziierten klinischen Zeichen. Dargestellt sind mit Mikrozephalie assoziierte Syndrome anhand von ausgewählten klinischen Leitsymptomen, allerdings ohne Anspruch auf Vollständigkeit. *SLO* Smith-Lemli-Opitz-Syndrom, *CDG* Carbohydrate-Deficient Glycoprotein-Syndrom

Abb. 2 ▲ Kraniofazialer Phänotyp (a) und Ohrmuscheldysplasien (b) bei Patienten mit *EFTUD2*-assoziierter Mikrozephalie. a Als übereinstimmende kraniofaziale Dysmorphien finden sich bei den Patienten ein Hypertelorismus, nach außen abfallende Lidachsen, z. T. mit Kolobomen der Unterlider, eine Mittelgesichtshypoplasie und eine Mandibulahypoplasie. **b** Die Ohrmuscheldysplasie der Patienten mit *EFTUD2*-Mutation ist charakterisiert durch eine Hypoplasie der oberen Hälfte der Ohrmuschel, während die untere Hälfte weitestgehend normal aussieht. Allerdings imponiert häufig ein quadratisch aussehendes Ohrläppchen. (Quelle: Mit freundlicher Genehmigung von Elsevier)

bogen sowie einen Vorschlag zur Herangehensweise bei einem Kind mit primärer Mikrozephalie.

Die ◘ **Abb. 1** gibt einen Überblick (ohne Anspruch auf Vollständigkeit) über syndromale Mikrozephalien, unterteilt aufgrund der assoziierten klinischen Zeichen. Das Ziel dieses Artikels ist es, exemplarisch einige wiedererkennbare neue syndromale Krankheitsbilder mit Mikrozephalie, deren molekulare Basis erst kürzlich identifiziert wurde, darzustellen. Hierzu wurden Mikrozephaliesyndrome ausgewählt, die durch Mutationen im *EFTUD2*-Gen (mandibulofaziale Dysostose Typ Guion-Almeida), im *Ligase IV*-Gen (Ligase IV-Syndrom) und im *KIF11*-Gen (Mikrozephalie mit und ohne Chorioretinopathie, Lymphödemen und mentaler Retardierung [MCLMR]) verursacht werden. Außerdem werden das Nicolaides-Baraitser- und das Coffin-Siris-Syndrom dargestellt.

Mikrozephalie assoziiert mit Mutationen im *EFTUD2*-Gen (mandibulofaziale Dysostose Typ Guion-Almeida) (MFDGA, OMIM #610536)

Für Patienten mit MFDGA wurden von Guion-Almeida et al. [4] und Wieczorek et al. [22] im Jahr 2006 und 2009 unabhängig voneinander neue Syndrome beschrieben. Charakteristisch sind die kraniofazialen Dysmorphien (Hypoplasie der Jochbeine, abfallende Lidachsen, Ohrmuscheldysplasie und Mandibulahypoplasie), die große Ähnlichkeiten zum Treacher Collins-(Franceschetti)-Syndrom aufweisen. Zusätzlich zeigten die Patienten eine progrediente Mikrozephalie und eine Entwicklungsverzögerung, die die Abgrenzung zum Franceschetti-Syndrom möglich machten. Im Jahr 2012 konnte dann die molekulargenetische Ursache für diese Form der mandibulofazialen Dysostose identifiziert werden [8]: Alle in diese Studie eingeschlossenen Patienten mit dieser Verdachtsdiagnose wiesen heterozygote „loss-of-function" Mutationen im *EFTUD2*-Gen auf. Eine weitere Arbeitsgruppe, die Patienten mit syndromaler Ösophagusatresie untersucht hat, konnte hierfür Deletionen/Mutationen im *EFTUD2*-Gen nachweisen [3]. Das Gen *EFTUD2* (elongation factor Tu GTP-binding domain containing 2) kodiert für U5-116 kD (U5 snRNP-specific protein, 116-KD), eine hoch konservierte spleißosomale GTPase. Diese spielt eine wichtige Rolle beim Spleißprozess selbst und/oder beim Recyceln der spleißosomalen snRNPs. Die Mutationen sind über das gesamte Gen verteilt. Haploinsuffizienz scheint der Mutationsmechanismus zu sein.

Die Patienten mit MFDGA zeigen fast alle eine Intelligenzminderung (36/38) und eine Mikrozephalie, die progredient ist und bis zu –5 Standardabweichungen vom Mittelwert abweichen kann. Die kraniofazialen Dysmorphien sind diagnoseweisend, aber variabel (◘ **Abb. 2**). Sie sind charakterisiert durch meistens nach lateral ansteigende Lidachsen, eine Mittelgesichtshypoplasie, eine Mandibulahypoplasie sowie Ohrmuscheldysplasien mit einem hypoplastischen oberen Anteil der Helix und einem häufig quadratischen Ohrläppchen. Bei drei Vierteln der Patienten tritt eine Schwerhörigkeit auf und die Hälfte zeigt präaurikuläre Anhängsel, eine Ösophagusatresie und einen angeborenen Herzfehler. Bei einem Drittel der Patienten finden sich Choanalatresien, hypoplastische Daumen und eine Gaumenspalte [21].

Es konnte gezeigt werden, dass neben der typischen MFDGA und syndromaler Ösophagusatresie auch zwei weitere ursprünglich als eigenständige Syndrome beschriebene Entitäten durch Mutationen im *EFTUD2*-Gen verursacht werden: das oto-faziale Syndrom mit Mittellinien-defekten bei zwei Schwestern [9] und ein neues Syndrom mit Ösophagusatresie und anderen Auffälligkeiten bei einer Mutter und ihren beiden Kindern [21, 23]. Somit können Mutationen im *EFTUD2*-Gen nicht nur für ein breites phänotypisches

Spektrum verantwortlich sein, sondern auch ursächlich für scheinbar distinkte Entitäten.

Als mögliche Differenzialdiagnose zur *EFTUD2*-assoziierten Mikrozephalie sind vor allem das Franceschetti-Syndrom, aber auch das Nager-Syndrom in Betracht zu ziehen. Interessanterweise kodiert das *SF3B4*-Gen, das ursächlich für das Nager-Syndrom ist, ebenfalls für eine Komponente des großen Spleißosoms.

Ligase IV-Syndrom (OMIM #606593)

Das Ligase IV-Syndrom ist eine autosomal-rezessiv vererbte Erkrankung, die mit einer Störung der DNA-Reparatur und einer Zellhypersensitivität für Strahlung einhergeht. Die Ligase IV ist essenziell für das „nonhomologous end joining" nach Doppelstrangbrüchen. Bisher wurden weniger als 30 Patienten in der Literatur beschrieben. Die primär beschriebenen Patienten mit Missense-Mutationen hatten lymphoretikuläre Malignome oder eine schwere Immundefizienz und verstarben in den ersten Lebensmonaten. Die Mikrozephalie und der Kleinwuchs waren eher milde ausgeprägt [2].

Patienten mit biallelisch trunkierenden Mutationen werden mit einem niedrigen Geburtsgewicht geboren, das −1,4 bis −4,1 Standardabweichungen (σ) unterhalb des Mittelwerts liegt. Im Verlauf der Kindheit kann die Körpergröße auf − 8,4 σ abfallen. Für den Kopfumfang bei Geburt findet man Standardabweichungen von −1,6 bis −5,3 σ. Die Mikrozephalie ist ebenso wie der Kleinwuchs progredient und kann bei bis zu −10 σ liegen. Die kraniofazialen Dysmorphien sind gekennzeichnet durch spärliches Haar, schmale Lidspalten, einen Epikanthus und eine Ptosis, ein flaches Mittelgesicht und ein prominentes Kinn (**Abb. 3**). Der faziale Phänotyp ähnelt den Patienten, die in der Literatur mit Dubowitz-Syndrom beschrieben wurden. Die geistige Entwicklung kann normal oder mild bis moderat verzögert verlaufen. Die meisten Patienten (ca. 70 %) entwickeln eine Thrombozytopenie und Leukopenie im Kindesalter, ohne dass vorher klinisch eine Immundefizienz manifest gewesen wäre. Bisher haben 25 % der Patienten ein Malignom entwickelt, obwohl bei allen getesteten Patienten eine zelluläre Radiosensitivität nachgewiesen werden konnte. An assoziierten Fehlbildungen treten jeweils bei einzelnen Patienten ein Vorhofseptumdefekt, eine Analatresie, unstillbares Erbrechen und präaxiale Polydaktylie. Häufiger scheinen angeborene Hüftdysplasien zu sein [10].

Es fand sich eine Genotyp-Phänotyp-Korrelation hinsichtlich der Lokalisation der Mutation und der Schwere des Krankheitsbilds. Murray et al. [10] konnten zeigen, dass sich ein extremer Kleinwuchs in Kombination mit einer ausgeprägten Mikrozephalie insbesondere bei Patienten mit biallelisch trunkierenden Mutationen finden lässt.

Möglicherweise ist dieses syndromale Krankheitsbild noch deutlich unterdiagnostiziert, da es aufgrund der wenigen Beschreibungen nicht gut bekannt ist. Nichtsdestotrotz ist eine frühe Diagnosestellung wichtig, um das Knochenmarkversagen, den Immundefekt und möglicherweise auch maligne Erkrankungen frühzeitig erkennen und therapieren zu können. Ferner ist auch die Vermeidung von Strahlenexpositionen von großer Wichtigkeit.

Als wesentliche Differenzialdiagnosen müssen das Nijmegen-Breakage-Syndrom, die Fanconi-Anämie und der mikrozephale primordiale Kleinwuchs in Betracht gezogen werden.

Zusammenfassung · Abstract

medgen 2015 · 27:369–376 DOI 10.1007/s11825-015-0071-1
© Springer-Verlag Berlin Heidelberg 2015

D. Wieczorek

Neue syndromale Krankheitsbilder mit Mikrozephalie

Zusammenfassung

Die Mikrozephalie ist definiert als Kopfumfang unterhalb der dritten Perzentile bzw. ein Kopfumfang, der mehr als zwei Standardabweichungen unterhalb des Mittelwerts unter Berücksichtigung von Alter und Geschlecht liegt. Auch wenn es isolierte Formen der Mikrozephalie gibt, so ist eine Kombination mit anderen klinischen Zeichen doch häufig zu beobachten. Hierbei handelt es sich dann um syndromale Mikrozephalien. Die Tatsache, dass in der London Medical Database fast 1000 Entitäten eingetragen sind, die mit einer Mikrozephalie einhergehen, zeigt, wie komplex dieses Thema ist. Dieser Artikel hat deshalb auch nicht den Anspruch, einen kompletten Überblick zu dieser Thematik zu geben, sondern fokussiert auf einzelne neue Mikrozephaliesyndrome, deren molekulare Ursachen erst kürzlich identifiziert wurden. Anhand von kurzen Beschreibungen des klinischen und molekularen Spektrums unter Einbeziehung von Fotografien sollen diese neuen Syndrome vorgestellt werden.

Schlüsselwörter

Syndromale Mikrozephalie · *EFTUD2* · *KIF11* · *Ligase IV* · Coffin-Siris-Syndrom · Nicolaides-Baraitser-Syndrom

New syndromic conditions with microcephaly

Abstract

Microcephaly is defined as a head circumference under the third centile or a head circumference at least two standard deviations below the mean, when considering gender and age. Isolated microcephaly is rare. Most individuals present with other clinical abnormalities associated with microcephaly, i.e. syndromic microcephaly.

The current version of the London Medical Database lists nearly 1000 conditions associated with microcephaly, which demonstrates the complexity of this topic. This article does not give an entire overview, but focuses on a few syndromes for which the molecular basis was recently identified. Clinical and molecular descriptions of the syndromes are provided, including photographs, to aid human geneticists, who may not be experienced in this field.

Keywords

Syndromic microcephaly · *EFTUD2* · *KIF11* · *Ligase IV* · Coffin-Siris syndrome · Nicolaides-Baraitser syndrome

Abb. 3 ▲ Patientin mit biallelischer Ligase IV-Mutation. a Patientin im Alter von 10 Monaten mit Hypertelorismus, abfallenden und schmalen Lidachsen, breiter Nasenwurzel und runder Nasenspitze und kleinem Mund. **b** Patientin im Alter von 19 Monaten. Hier hat sie bedingt durch die Sondenernährung deutlich an Gewicht zugenommen. **c, d** Patientin im Alter von $4^2/_{12}$ Jahren. Auffällig sind insbesondere die mandelförmigen Augen. Auch in diesem Alter erfolgt weiterhin eine Sondenernährung. Über diese Patientin wird auch in [9] berichtet

Mikrozephalie assoziiert mit *KIF11*-Mutation (OMIM #152950)

Die Mikrozephalie mit und ohne Chorioretinopathie, Lymphödemen und mentaler Retardierung (MCLMR) wird durch heterozygote Mutationen im *KIF11 (kinesin family member 11)*-Gen verursacht. Das Krankheitsbild wurde 1992 erstmals beschrieben, das Gen wurde 2012 identifiziert [12] und kodiert für EG5, einen Homotetramer Kinesinmotor, der wahrscheinlich für die Entwicklung der retinalen und lymphatischen Strukturen verantwortlich ist. Die Mutationen sind verteilt über das gesamte Gen. Es wurden Missense-, Nonsense-, Leseraster- und Spleißstellenmutationen beschrieben [6]. Nur bei einem Drittel der Patienten ist die Mutation de novo.

Bisher wurden 85 Patienten mit Mutationen im *KIF11*-Gen beschrieben [15]. Davon wiesen 91 % eine Mikrozephalie auf, die üblicherweise einen pränatalen Beginn hat, 72 % zeigten Anomalien der Augen, 47 % Lymphödeme (typischerweise mit einer Schwellung der Fußrücken, kleinen und dysplastischen Nägeln und tiefen Furchen zwischen den Zehen), 67 % eine milde bis moderate Intelligenzminderung, < 8 % eine Epilepsie und < 8 % einen Herzfehler. Die okulären klinischen Zeichen bestehen aus einer choroidealen Atrophie und Dysplasie, die nicht progredient sind. Eine Mikrophthalmie, eine Myopie und ein Astigmatismus wurden ebenfalls beobachtet. Die fazialen Dysmorphien sind charakterisiert durch nach oben außen ansteigende Lidachsen, eine breite Nase mit runder Nasenspitze, ein langes Philtrum mit einer dünnen Oberlippe und große und prominente Ohren (◘ **Abb. 4**). Es gibt klinisch komplett unauffällige Mutationsträger und damit eine reduzierte Penetranz. Die variable Expressivität des Phänotyps und die mild betroffenen Mutationsträger lassen vermuten, dass die Prävalenz höher ist als bisher angenommen.

Als Differenzialdiagnosen sind verschiedene Mikrodeletionen, das CDG Ia-Syndrom und das Aicardi-Goutières-Syndrom zu diskutieren.

Nicolaides-Baraitser-Syndrom (NCBRS, OMIM #601358)

Das Nicolaides-Baraitser-Syndrom wurde erstmals 1993 klinisch beschrieben [10]. Bis zur Identifizierung des kausalen Gens *SMARCA2* [19] wurden nur ca. 20 Patienten veröffentlicht. Das Syndrom ist charakterisiert durch eine Intelligenzminderung und multiple Anomalien. Die kardinalen klinischen Zeichen sind neben der Intelligenzminderung eine Mikrozephalie (66 %): Kleinwuchs (21 %), typisches Gesicht, spärliches Haarwachstum (97 %), Brachydaktylie, prominente Interphalangealgelenke (85 %), Verhaltensprobleme (19 %) und Krampfanfälle (64 %) [16].

Die kraniofazialen Dysmorphien sind im Kindesalter mild ausgeprägt. Erst später können sie diagnoseweisend sein und bestehen aus einer dreieckigen Gesichtsform, dichten und prominenten Wimpern, einem breiten Nasenrücken, einem breiten Philtrum, einer dünnen Ober- und einer verdickten Unterlippe sowie einem großen Mund (◘ **Abb. 5**).

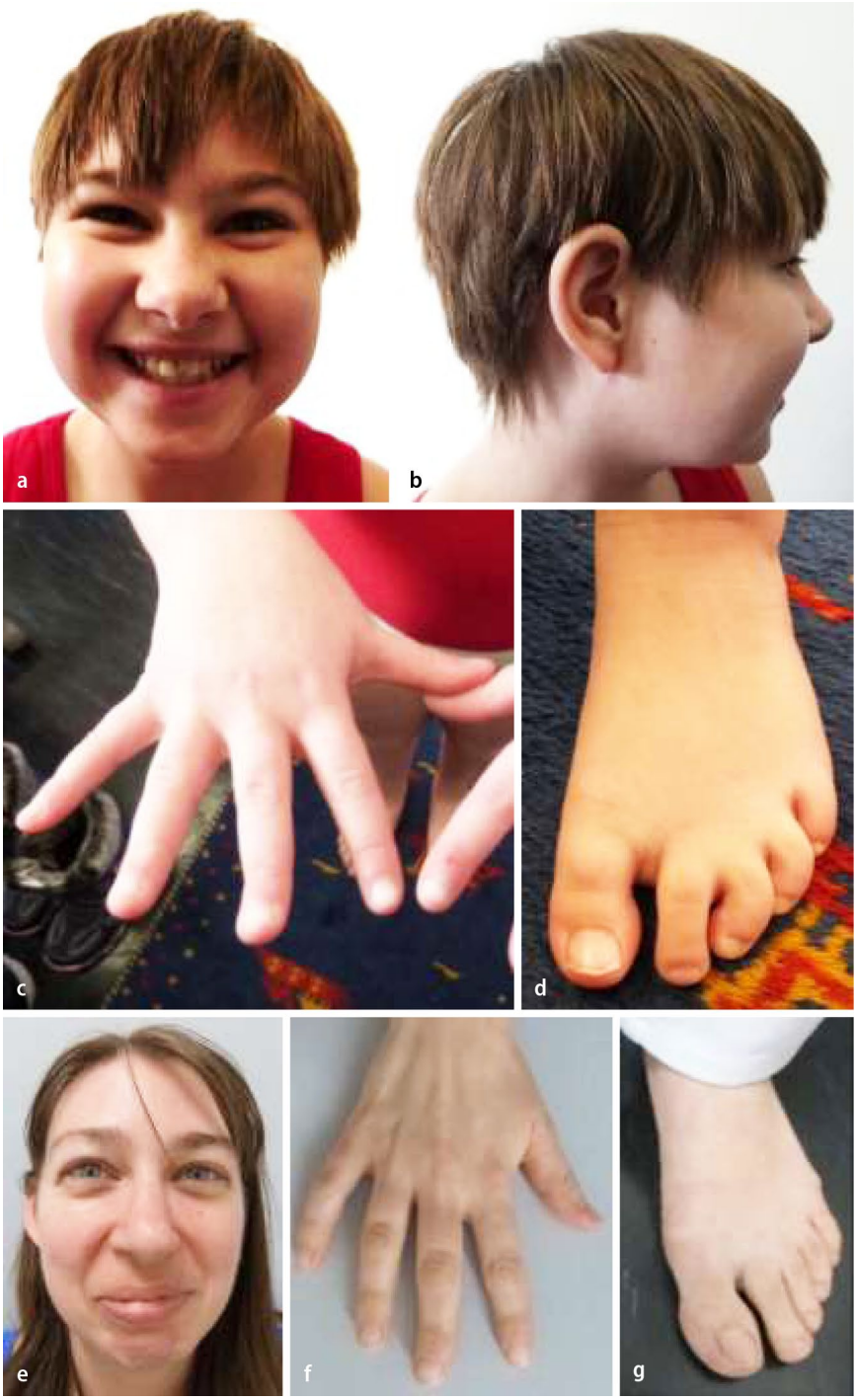

Abb. 4 ▲ Tochter und Mutter mit *KIF11*-Mutation. a, b Patientin im Alter von $8^2/_{12}$ Jahren mit Mikrozephalie, nach außen ansteigenden Lidachsen und einer prominenten Nase mit hypoplastischen Alae nasi. **c, d** Die Hände und Füße sind unauffällig, unabhängig von einer diskreten II/III-Syndaktylie. Die typischen Lymphödeme sind nicht vorhanden. **e, f, g** Die Mutter der Indexpatientin zeigt vergleichbare faziale Dysmorphien. Auch bei ihr sind die typischen Lymphödeme nicht vorhanden. Über beide Patientinnen wird in der Arbeit von Jones et al. [7] berichtet

Die heterozygoten de-novo-Mutationen im *SMARCA2*-Gen sind nicht trunkierend und betreffen die ATPase-Region des Gens, das für eine von zwei alternativen katalytischen Untereinheiten des „BAF (BRG1/SMARCA4 and hBRM/SMARCA2-associated factor) chromatin remodeling complexes" kodiert. Besonders im Kleinkindalter zeigt sich große Überlappung der klinischen Zeichen zum Coffin-Siris-Syndrom. Bei einigen dieser Patienten wurden Mutationen in *ARID1B* beschrieben. Dadurch wird deutlich, dass die Abgrenzung zwischen diesen beiden Syndromen im Einzelfall schwierig sein kann.

Obwohl bisher weniger als 70 Patienten mit *SMARCA2*-Mutation bekannt sind, deuten sich Genotyp-Phänotyp-Korrelationen an. So führen Mutationen in der Domäne VI zu schwerer Intelligenzminderung und Krampfanfällen, während die Mutationen an den Positionen Pro883, Leu946 und Ala1201 zu eher milden Phänotypen führen.

Differenzialdiagnostisch ist insbesondere im Kleinkindalter an das Coffin-Siris-, aber auch an das Angelman-Syndrom zu denken.

Coffin-Siris-Syndrom (CSS, OMIM #135900)

Das Coffin-Siris-Syndrom wurde im Jahr 1970 erstmals beschrieben. Es ist charakterisiert durch typische kraniofaziale Dysmorphien, einen generalisierten Hirsutismus in Kombination mit spärlichem Kopfhaar und eine moderate bis schwere psychomotorische Entwicklungsstörung (Laufen mit ca. 30 Monaten, Sprechen von ersten Worten im Alter von zwei Jahren). Andere typische klinische Zeichen sind die Mikrozephalie, Fütterungsprobleme, Kleinwuchs, ophthalmologische Anomalien, Hirnfehlbildungen, häufig Hypoplasien des Corpus callosum und strukturelle Auffälligkeiten des Kleinhirns sowie Schwerhörigkeit. Als charakteristische Dysmorphien sind grobe Gesichtszüge, betonte und verdickte Augenbrauen, z. T. mit Synophrys, lange Wimpern, eine breite Nasenwurzel und ein großer Mund mit vollen Lippen zu nennen (◘ **Abb. 5**).

Abb. 5 ▲ Langzeitverläufe von Patienten mit Coffin-Siris-Syndrom und Nicolaides-Baraitser-Syndrom. a Patient mit Coffin-Siris-Syndrom und *SMARCB1*-Mutation. Es ist im Verlauf zu erkennen, dass das Gesicht mit dem Alter grober wird. Auch der große Mund mit den vollen Lippen entwickelt sich erst im späteren Kindesalter. An den Händen und Füßen finden sich hypoplastische Nägel, insbesondere der 5. Finger ist extrem hypoplastisch. Der Patient ist publiziert in [23]. **b** Patient mit Coffin-Siris-Syndrom und *ARID1B*-Mutation. Auch bei ihm wird das Gesicht mit dem Alter grober. Deutlich zu erkennen ist der Hirsutismus am Rücken. Es findet sich eine Brachytelephalangie aller Finger. Die Fingernägel II, III und V sind hypoplastisch. Die Füße sind unauffällig. Der Patient ist publiziert in [23]. **c** Patient mit Nicolaides-Baraitser-Syndrom und *SMARCA2*-Mutation. Auch bei diesem Patienten wird das Gesicht mit dem Alter grober. Im Profilbild sind die prominente Nase und das hypoplastische Kinn zu sehen. Die Haare sind spärlich und wachsen langsam. An den Händen fällt die Auftreibung der Interphalangealgelenke auf. Die Füße sind unauffällig. Der Patient ist publiziert in [15]. (Quelle: Abdruck mit freundlicher Genehmigung)

Die Grobheit der Gesichtszüge nimmt dabei mit dem Alter zu.

Bis zur Aufklärung der molekularen Ursache im Jahr 2012 wurden ca. 200 Patienten klinisch beschrieben. Das CSS ist heterogen und wird verursacht durch Mutationen in verschiedenen Genen des SWI-SNF (SWItch/Sucrose NonFermenting)-Komplexes (*ARID1A, ARID1B, SMARCA4, SMARCB1, SMARCE1*) [12, 15] und im *SOX11*-Gen [17, 18]. Es gibt einige Patienten, die insbesondere im Kleinkindalter klinisch eine große Überlappung zum NCBRS, das durch Mutationen im *SMARCA2*-Gen verursacht wird, aufweisen, sodass eine eindeutige klinische Zuordnung in diesem Alter nicht immer möglich ist [24].

Der Großteil der Patienten mit CSS (ca. 70 %) trägt eine de novo heterozygote Punktmutation oder größere Deletion von *ARID1B*, Mutationen in den Genen *ARID1A* (7 %), *SMARCA4* (11 %), *SMARCB1* (12 %) und *SMARCE1* (2 %) sind seltener. Mutationen in *SMARCB1, SMARCA4* und *SMARCE1* haben einen dominant negativen oder „gain of function"Effekt, während Mutationen in *ARID1A/-ARID1B* Funktionsverlustmutationen sind. Das Spektrum der klinischen Auffälligkeiten bei Patienten mit *ARID1A* und *ARID1B* ist breit [13]. Während sich am phänotypisch schweren Ende Patienten mit typischem CSS finden, gibt es am milden Ende des Spektrums auch Patienten, die nur eine unspezifische geistige Behinderung aufweisen [5] und keine Mikrozephalie haben. Die Patienten mit Mutationen in *SMARCB1 und SMARCE1* scheinen schwerer betroffen zu sein, sowohl im Hinblick auf die assoziierten Fehlbildungen als auch auf die Ausprägung der Mikrozephalie und den Kleinwuchs [24].

Als mögliche Differenzialdiagnosen sind vor allem im Kleinkindalter das Borjeson-Forssman-Lehmann-Syndrom, aber auch das DOOR-Syndrom und Subtypen des Cornelia-de-Lange-Syndroms in Betracht zu ziehen.

Zusammenfassung

Die Zahl syndromaler Krankheitsbilder mit Mikrozephalie ist groß. Allein die aktuelle Version der London Medical Database hat nahezu 1000 Syndrome mit unterschiedlichen assoziierten klinischen Zeichen gelistet. Dies macht deutlich, wie schwierig sich die Diagnosestellung im Einzelfall gestalten kann. Hilfreich ist in jedem Fall, sich ein Diagnoseschema (siehe hierzu von der Hagen et al. [20].) zur Hilfe zu nehmen und es entsprechend abzuarbeiten. Allerdings bleibt die Diagnosestellung bei seltenen Formen der syndromalen Mikrozephalie immer noch eine Herausforderung. Das Erkennen charakteristischer und diagnoseweisender fazialer Dysmorphien ist häufig der Schlüssel zur richtigen Diagnose.

Korrespondenzadresse

D. Wieczorek
Institut für Humangenetik,
Universitätsklinikum Düsseldorf,
Heinrich-Heine-Universität Düsseldorf
Universitätsstr. 1, 40225 Düsseldorf
dagmar.wieczorek@uni-due.de

Danksagung. Die Autorin dankt ihren Kolleginnen Frau Dr. Beate Albrecht, Frau Dr. Alma Küchler, Frau Dr. Nuria Brämswig und Frau Dr. Barbara Mikat für die Bereitstellung von Fotografien und klinischen Daten und die konstruktive Diskussion. D. Wieczorek wurde durch das BMBF (CRANIRARE 01GM1211B und FACE 01GM1109B) unterstützt.

Einhaltung ethischer Richtlinien

Interessenkonflikt. D. Wieczorek gibt an, dass kein Interessenkonflikt vorliegt.

Alle im vorliegenden Manuskript beschriebenen Untersuchungen am Menschen wurden mit Zustimmung der zuständigen Ethik-Kommission, im Einklang mit nationalem Recht sowie gemäß der Deklaration von Helsinki von 1975 (in der aktuellen, überarbeiteten Fassung) durchgeführt.

Von allen beteiligten Patienten liegt eine Einverständniserklärung vor.

Literatur

1. Chaoui R (2015) Molekulare Grundlagen der autosomal-rezessiven primären Mikrozephalie. Med Genet. doi: s11825-015-0074-y
2. Girard PM, Kysela B, Härer CJ, Doherty AJ, Jeggo PA (2004) Analysis of DNA ligase IV mutations found in LIG4 syndrome patients: the impact of two linked polymorphisms. Hum Mol Genet 13(20):2369–2376
3. Gordon CT, Petit F, Oufadem M, Decaestecker C, Jourdain AS, Andrieux J, Malan V, Alessandri JL, Baujat G, Baumann C, Boute-Benejean O, Caumes R, Delobel B, Dieterich K, Gaillard D, Gonzales M, Lacombe D, Escande F, Manouvrier-Hanu S, Marlin S, Mathieu-Dramard M, Mehta SG, Simonic I, Munnich A, Vekemans M, Porchet N, de Pontual L, Sarnacki S, Attie-Bitach T, Lyonnet S, Holder-Espinasse M, Amiel J (2012) *EFTUD2* haploinsufficiency leads to syndromic oesophageal atresia. J Med Genet 49(12):737–746
4. Guion-Almeida ML, Zechi-Ceide RM, Vendramini S, Tabith Júnior A (2006) A new syndrome with growth and mental retardation, mandibulofacial dysostosis, microcephaly, and cleft palate. Clin Dysmorphol 15(3):171–174
5. Herbst SM (2015)Strukturelle Hirnfehlbildungen mit Mikrozephalie. Med Genet. doi:s11825-015-0070-2
6. Hoyer J, Ekici AB, Endele S, Popp B, Zweier C, Wiesener A, Wohlleber E, Dufke A, Rossier E, Petsch C, Zweier M, Göhring I, Zink AM, Rappold G, Schröck E, Wieczorek D, Riess O, Engels H, Rauch A, Reis A (2012) Haploinsufficiency of ARID1B, a member of the SWI/SNF-a chromatin-remodeling complex, is a frequent cause of intellectual disability. Am J Hum Genet 90(3):565–572
7. Jones GE, Ostergaard P, Moore AT, Connell FC, Williams D, Quarrell O, Brady AF, Spier I, Hazan F, Moldovan O, Wieczorek D, Mikat B, Petit F, Coubes C, Saul RA, Brice G, Gordon K, Jeffery S, Mortimer PS, Vasudevan PC, Mansour S (2014) Microcephaly with or without chorioretinopathy, lymphoedema, or mental retardation (MCLMR): review of phenotype associated with KIF11 mutations. Eur J Hum Genet 22(7):881–887
8. Lines MA, Huang L, Schwartzentruber J, Douglas SL, Lynch DC, Beaulieu C, Guion-Almeida ML, Zechi-Ceide RM, Gener B, Gillessen-Kaesbach G, Nava C, Baujat G, Horn D, Kini U, Caliebe A, Alanay Y, Utine GE, Lev D, Kohlhase J, Grix AW, Lohmann DR, Hehr U, Böhm D FORGE Canada Consortium, Majewski J, Bulman DE, Wieczorek D, Boycott KM (2012) Haploinsufficiency of a spliceosomal GTPase encoded by EFTUD2 causes mandibulofacial dysostosis with microcephaly Am J Hum Genet 90(2):369–377
9. Mégarbané A, Chouery E, Rassi S, Delague V. Santen (2005) A new autosomal recessive oto-facial syndrome with midline malformations. Am J Med Genet A 132A(4):398–401
10. Murray JE, Bicknell LS, Yigit G, Duker AL, van Kogelenberg M, Haghayegh S, Wieczorek D, Kayserili H, Albert MH, Wise CA, Brandon J, Kleefstra T, Warris A, van der Flier M, Bamforth JS, Doonanco K, Adès L, Ma A, Field M, Johnson D, Shackley F, Firth H, Woods CG, Nürnberg P, Gatti RA, Hurles M, Bober MB, Wollnik B, Jackson AP (2014) Extreme growth failure is a common presentation of ligase IV deficiency. Hum Mutat 35(1):76–85
11. Nicolaides P, Baraitser M (1993) An unusual syndrome with mental retardation and sparse hair. Clin Dysmorphol 2:232–236
12. Ostergaard P, Simpson MA, Mendola A, Vasudevan P, Connell FC, van Impel A, Moore AT, Loeys BL, Ghalamkarpour A, Onoufriadis A, Martinez-Corral I, Devery S, Leroy JG, van Laer L, Singer A, Bialer MG, McEntagart M, Quarrell O, Brice G, Trembath RC, Schulte-Merker S, Makinen T, Vikkula M, Mortimer PS, Mansour S, Jeffery S (2012) Mutations in KIF11 cause autosomal-dominant microcephaly variably associated with congenital lymphedema and chorioretinopathy. Am J Hum Genet 90(2):356–362
13. Santen GW, Aten E, Sun Y, Almomani R, Gilissen C, Nielsen M, Kant SG, Snoeck IN, Peeters EA, Hilhorst-Hofstee Y, Wessels MW, den Hollander NS, Ruivenkamp CA, van Ommen GJ, Breuning MH, den Dunnen JT, van Haeringen A, Kriek M (2012) Mutations in SWI/SNF chromatin remodeling complex gene ARID1B cause Coffin-Siris syndrome. Nat Genet 44(4):379–380
14. Schienkiewitz A (2015) Kopfumfang bei Kindern und Jugendlichen in Deutschland. Med Genet. doi:s11825-015-0069-8
15. Schlögel MJ, Mendola A, Fastré E, Vasudevan P, Devriendt K, de Ravel TJ, Van Esch H, Casteels I, Arroyo Carrera I, Cristofoli F, Fieggen K, Jones K, Lipson M, Balikova I, Singer A, Soller M, Mercedes Villanueva M, Revencu N, Boon LM, Brouillard P, Vikkula M (2015) No evidence of locus heterogeneity in familial microcephaly with or without chorioretinopathy, lymphedema, or mental retardation syndrome. Orphanet J Rare Dis 10(1):52
16. Sousa SB, Hennekam RC, Nicolaides-Baraitser Syndrome International Consortium (2014) Phenotype and genotype in Nicolaides-Baraitser syndrome. Am J Med Genet C Semin Med Genet 166C(3):302–314
17. Tsurusaki Y, Okamoto N, Ohashi H, Kosho T, Imai Y, Hibi-Ko Y, Kaname T, Naritomi K, Kawame H, Wakui K, Fukushima Y, Homma T, Kato M, Hiraki Y, Yamagata T, Yano S, Mizuno S, Sakazume S, Ishii T, Nagai T, Shiina M, Ogata K, Ohta T, Niikawa N, Miyatake S, Okada I, Mizuguchi T, Doi H, Saitsu H, Miyake N, Matsumoto N (2012) Mutations affecting components of the SWI/SNF complex cause Coffin-Siris syndrome. Nat Genet 44(4):376–378
18. Tsurusaki Y, Koshimizu E, Ohashi H, Phadke S, Kou I, Shiina M, Suzuki T, Okamoto N, Imamura S, Yamashita M, Watanabe S, Yoshiura K, Kodera H, Miyatake S, Nakashima M, Saitsu H, Ogata K, Ikegawa S, Miyake N, Matsumoto N (2014) De novo SOX11 mutations cause Coffin-Siris syndrome. Nat Commun 5:4011
19. Van Houdt JK, Nowakowska BA, Sousa SB, van Schaik BD, Seuntjens E, Avonce N, Sifrim A, Abdul-Rahman OA, van den Boogaard MJ, Bottani A, Castori M, Cormier-Daire V, Deardorff MA, Filges I, Fryer A, Fryns JP, Gana S, Garavelli L, Gillessen-Kaesbach G, Hall BD, Horn D, Huylebroeck D, Klapecki J, Krajewska-Walasek M, Kuechler A, Lines MA, Maas S, Macdermot KD, McKee S, Magee A, de Man SA, Moreau Y, Morice-Picard F, Obersztyn E, Pilch J, Rosser E, Shannon N, Stolte-Dijkstra I, Van Dijck P, Vilain C, Vogels A, Wakeling E, Wieczorek D, Wilson L, Zuffardi O, van Kampen AH, Devriendt K, Hennekam R, Vermeesch JR (2012) Heterozygous missense mutations in SMARCA2 cause Nicolaides-Baraitser syndrome. Nat Genet 44(4):445–449
20. von der Hagen M, Pivarcsi M, Liebe J, von Bernuth H, Didonato N, Hennermann JB, Bührer C, Wieczorek D, Kaindl AM (2014) Diagnostic approach to microcephaly in childhood: a two-center study and review of the literature. Dev Med Child Neurol 56(8):732–741
21. Voigt C, Mégarbané A, Neveling K, Czeschik JC, Albrecht B, Callewaert B, von Deimling F, Hehr A, Falkenberg Smeland M, König R, Kuechler A, Marcelis C, Puiu M, Reardon W, Riise Stensland HM, Schweiger B, Steehouwer M, Teller C, Martin M, Rahmann S, Hehr U, Brunner HG, Lüdecke HJ, Wieczorek D (2013) Oto-facial syndrome and esophageal atresia, intellectual disability and zygomatic anomalies – expanding the phenotypes associated with EFTUD2 mutations. Orphanet J Rare Dis 8:110

22. Wieczorek D, Gener B, González MJ, Seland S, Fischer S, Hehr U, Kuechler A, Hoefsloot LH, de Leeuw N, Gillessen-Kaesbach G, Lohmann DR (2009) Microcephaly, microtia, preauricular tags, choanal atresia and developmental delay in three unrelated patients: a mandibulofacial dysostosis distinct from Treacher Collins syndrome. Am J Med Genet A 149A(5):837–843
23. Wieczorek D, Shaw-Smith C, Kohlhase J, Schmitt W, Buiting K, Coffey A, Howard E, Hehr U, Gillessen-Kaesbach G (2007) Esophageal atresia, hypoplasia of zygomatic complex, microcephaly, cup-shaped ears, congenital heart defect, and mental retardation – new MCA/MR syndrome in two affected sibs and a mildly affected mother? Am J Med Genet A 143A(11):1135–1142
24. Wieczorek D, Bögershausen N, Beleggia F, Steiner-Haldenstätt S, Pohl E, Li Y, Milz E, Martin M, Thiele H, Altmüller J, Alanay Y, Kayserili H, Klein-Hitpass L, Böhringer S, Wollstein A, Albrecht B, Boduroglu K, Caliebe A, Chrzanowska K, Cogulu O, Cristofoli F, Czeschik JC, Devriendt K, Dotti MT, Elcioglu N, Gener B, Goecke TO, Krajewska-Walasek M, Guillén-Navarro E, Hayek J, Houge G, Kilic E, Simsek-Kiper PÖ, López-González V, Kuechler A, Lyonnet S, Mari F, Marozza A, Mathieu Dramard M, Mikat B, Morin G, Morice-Picard F, Ozkinay F, Rauch A, Renieri A, Tinschert S, Utine GE, Vilain C, Vivarelli R, Zweier C, Nürnberg P, Rahmann S, Vermeesch J, Lüdecke HJ, Zeschnigk M, Wollnik B (2013) A comprehensive molecular study on Coffin-Siris and Nicolaides-Baraitser syndromes identifies a broad molecular and clinical spectrum converging on altered chromatin remodeling. Hum Mol Genet 22(25):5121–5135
25. Wieczorek D (2013) Primäre Mikrozephalie und assoziierte Syndrome. Neuropädiatrie in Klinik und Praxis 12(1):13–18
26. Zweier C (2015) Mikrozephalie bei psychomotorischen Entwicklungsstörungen und geistiger Behinderung. Med Genet

Ausschreibung: Medienpreis „Prävention in der Schwangerschaft“ der Stiftung für das behinderte Kind

Täglich werden in der Bundesrepublik Deutschland über 100 Kinder geboren, deren körperliche oder geistige Gesundheit auf Dauer eingeschränkt ist. Ursachen dieser Behinderungen sind Veränderungen der Erbanlagen, Einwirkungen auf die Mutter und das Kind im Mutterleib z. B. durch Abusus von Tabak und Alkohol oder Komplikationen während der Schwangerschaft und Geburt. Durch genetische Beratung bzw. gezielte Vorsorge und Früherkennungsmaßnahmen können viele Behinderungen vermieden oder zumindest entscheidend gebessert werden. Um eine hochwertige informative und breitenwirksame Medienarbeit zum Thema „Prävention in der Schwangerschaft“ zu unterstützen und zu fördern, schreibt die Stiftung für das behinderte Kind auch 2016 wieder einen Medienpreis aus.
Teilnehmen können alle Journalisten von Print- und Onlinemedien, TV oder Hörfunk mit publizierten oder ausgestrahlten Beiträgen vom 1. Januar 2015 bis 31. Januar 2016. Auszeichnungswürdig sind Beiträge, die in deutschsprachigen Medien im bezeichneten Zeitraum erschienen sind und eine Mindestlänge von 5.000 Zeichen (Print- oder Onlinemedien) oder 3 Sendeminuten (AV-Medien) haben. Die ausschließliche Übernahme von Presseinformationen und Pressetexten anderer Autoren ist nicht auszeichnungswürdig.
Der Medienpreis ist mit 3.000 € für die Siegerarbeit dotiert.
Einsendeschluss für den Medienpreis 2016 „Prävention in der Schwangerschaft“ ist der 28. Februar 2016. Einzureichende Arbeiten sind mit kurzem Lebenslauf des Autors in digitaler Form (Stick, CD oder DVD) postalisch oder elektronisch einzusenden an:

Stiftung für das behinderte Kind
Geschäftsstelle
Frau Dr. Ria Dudenhausen
Charité Campus Virchow Klinikum
Augustenburger Platz 1 D
13353 Berlin
ria.dudenhausen@charite.de

Die Jury, der je ein Mitglied des Stiftungsvorstandes und des Kuratoriums und eine Medizinjournalistin angehören, trifft die Entscheidung über den Gewinner des zu vergebenden Preises. Der Preis wird voraussichtlich im Juni 2016 im Rahmen eines Symposiums auf dem Hauptstadtkongress für Medizin und Gesundheit in Berlin verliehen. Die Stiftung für das behinderte Kind fördert Früherkennung, Vorsorge und Frührehabilitation von Behinderungen im Kindesalter. Die Einführung der allgemeinen Vorsorgeuntersuchungen und der Ausbau genetischer Beratungsstellen in der Bundesrepublik Deutschland zählen zu den Erfolgen ihrer Arbeit. Weitere Informationen über die Stiftung sind zu finden unter www.stiftung-behindertes-Kind.de

Weitere Informationen zur Stiftung und zum Medienpreis erhalten vom Pressebüro:

Stephanie Ralle-Zentgraf
Fon: +49 (0)89/452 478 71
Fax: +49 (0)89/452 478 72
Mobile: + 49 (0)172/86 25 017
E-Mail: communication@ralle-zentgraf.de